AUS DEM PATHOLOGISCHEN INSTITUT DER UNIVERSITÄT ROSTOCK.

ÜBER EIN EIGENARTIGES KANKROID DER NIERE

INAUGURAL-DISSERTATION

ZUR ERLANGUNG
DER DOKTORWÜRDE DER MEDIZINISCHEN FAKULTÄT ZU ROSTOCK
VORGELEGT VON

PAUL FRIEDRICH SCHEEL
APPROB. ARZT AUS ROSTOCK

BERLIN
DRUCK VON GEORG REIMER
1910

Digitized by the Internet Archive
in 2026

https://archive.org/details/IA41553620_0141

AUS DEM PATHOLOGISCHEN INSTITUT DER UNIVERSITÄT ROSTOCK.

ÜBER EIN EIGENARTIGES KANKROID DER NIERE

INAUGURAL-DISSERTATION

ZUR ERLANGUNG
DER DOKTORWÜRDE DER MEDIZINISCHEN FAKULTÄT ZU ROSTOCK
VORGELEGT VON

PAUL FRIEDRICH SCHEEL
APPROB. ARZT AUS ROSTOCK

ACAD. LANDWIRT. BIBL.

BERLIN
DRUCK VON GEORG REIMER
1910

Gedruckt mit Genehmigung der medizinischen Fakultät zu Rostock.
Referent: Dr. Schwalbe.

Sonder-Abdruck aus Virchows Archiv Bd. 201.
Herausgegeben von Geh. Rat Prof. Dr. J. Orth.
Verlag von Georg Reimer, Berlin.

Im Sommer 1908 hatte ich im Pathologischen Institut zu Rostock Gelegenheit, mich eingehend mit einem Fall von primärem Nierenkarzinom zu beschäftigen. Dabei konnte ich ein sehr auffälliges Verhalten des Tumors feststellen, welches von demjenigen der bis jetzt veröffentlichten Fälle von primärem Karzinom der Niere (und des Nierenbeckens) stark abweicht, so daß ich mich für berechtigt halte, im Einverständnis mit Herrn Prof. Schwalbe, den Fall und das durch die Untersuchung gewonnene Material hier zu veröffentlichen.

Es handelte sich um einen 71 jährigen Mann, welcher am 10. Oktober 1907 in die Chirurgische Universitätsklinik zu Rostock aufgenommen wurde. Aus der Krankengeschichte, für deren Überlassung ich Herrn Prof. Müller meinen herzlichsten Dank sage, ist folgendes zu erwähnen.

Krankengeschichte: Pat. hatte vor 37 Jahren eine Erkrankung an Gelbfieber durchgemacht, sonst war er stets gesund gewesen. 6 Wochen vor der Aufnahme erkrankte er an langsam zunehmenden bohrenden Schmerzen, welche von den Lenden ausgingen und nach dem Nabel hinzogen. Gleichzeitig magerte er sehr ab und litt an Appetitlosigkeit. Erbrechen trat jedoch nie auf; desgleichen spürte er nie Beschwerden beim Stuhlgang oder beim Wasserlassen. Bei der Aufnahme befand er sich in mäßigem Ernährungszustand; der Urin war wolkig getrübt, enthielt jedoch kein Albumen. Das Atemgeräusch war „schlürfend und über beiden Lungenspitzen von spärlichem Knistern und Knacken begleitet". Bei der Untersuchung des Abdomens zeigte sich die rechte Nierengegend sowie die Lendengegend und weiter abwärts die Gegend der rechten Hüftkreuzbeinfuge druckempfindlich, jedoch ließ sich durch Inspektion und Palpation keine Veränderung nachweisen, auch die Untersuchung vom Mastdarm aus ergab normalen Befund. Tags darauf klagte Pat. mehr über Druckempfindlichkeit in der Mittellinie dicht oberhalb des Nabels; man konnte daselbst in der Tiefe dicht auf der Wirbelsäule einen undeutlichen, anscheinend dem Pankreas angehörigen Tumor fühlen. Der Mageninhalt hatte nach Probefrühstück eine Gesamtazidität von nur 6 bei Fehlen freier HCl und Abwesenheit von Milchsäure.

Am 16. Oktober wurde durch Probelaparotomie festgestellt, daß eine grobanatomische Erkrankung des Magens nicht vorlag, dagegen das große Netz Tumoren enthielt, und daß sich nahe der Wirbelsäule, anscheinend in der Gegend des Pankreaskopfes, ein walnußgroßer, dabei unverschieblicher Tumor befand. Die Bauchhöhle enthielt etwas freie Flüssigkeit. Ein aus dem Netze zum Zweck histologischer Untersuchung entfernter, etwa walnußgroßer Knoten erwies sich als „Plattenepithelkarzinom mit zahlreichen Schichtungskugeln".

Vom 19. bis 22. Oktober bestand Urinverhaltung, so daß vorübergehend katheterisiert werden mußte. Im übrigen verschlechterte sich das Allgemeinbefinden allmählich, vor allem nahmen die Schmerzen in der Lendengegend zu und wurden zuletzt so unerträglich, daß Pat. in der Nacht vom 8. auf 9. November aus Lebensüberdruß einen Suizidversuch anstellte, welcher jedoch keine Verletzung lebenswichtiger Organe, sondern lediglich eine quer über den Kehlkopf verlaufende Hautwunde mit Bloßlegung des Schildknorpels zur Folge hatte.

Am Abend des 9. November stieg die Temperatur auf 39,4 °; es stellten sich Erscheinungen von Pneumonie zuerst über dem rechten, dann auch über dem linken Unterlappen ein, und am 20. November erfolgte der Exitus.

Sektionsergebnis: Die Obduktion wurde am 21. November 1907 ausgeführt. Für die Beurteilung des Falles sind folgende Mitteilungen aus dem Sektionsprotokoll von Bedeutung:

„... Muskulatur und Fettpolster sehr stark geschwunden. ... Das große Netz ist zum Teil nach oben geschlagen und durch fibröse Stränge mit der Leber verwachsen. Im Netz befinden sich in der Nähe der Leber einige grauweiße Knötchen. Der rechte Teil des Netzes ist durch mehrere fibröse Stränge mit dem Kolon verwachsen.

Zwerchfellstand: rechts oberer Rand, links unterer Rand der 5. Rippe. Freie Flüssigkeit findet sich nicht in der Bauchhöhle. Die Dünndarmschlingen sind kollabiert, Serosa glatt, Processus vermiformis lang und vollständig frei. ... Linke Lunge zeigt über dem Oberlappen zahlreiche fibröse Stränge, die ihn mit der Pleura costalis verbinden. In der linken Pleurahöhle etwa 150 ccm gelblicher, getrübter Flüssigkeit. Die linke Pleurahöhle fast vollständig obliteriert. Im Herzbeutel findet sich gelbliche, trübe Flüssigkeit. Herz entsprechend groß, sehr schlaff. Über dem rechten Ventrikel ein Sehnenfleck 7 : 3 bis $3^1/_2$ cm, Koronararterien geschlängelt.... Über dem rechten Herzohr findet sich ein ungefähr hanfkorngroßer, derber, rötlicher Knoten, wenig prominierend. ... Das vordere Mitralsegel zeigt zahlreiche gelblichweiße Verdickungen. Ebenso die Basis der Aortenklappen und das Endokard des Conus arteriosus. Anfangsteil der Aorta weit, von zahlreichen gelblichweißen Flecken und Streifen durchsetzt. Außerdem finden sich Substanzverluste mit unregelmäßigen, rötlichgelben Rändern und kleine Kalkplatten von unregelmäßiger Form. Daneben narbenförmige Einziehungen in der Aortenwand. Koronararterien verdickt, zeigen gelblichweiße, derbe, flache Erhebungen der Intima. ...

Linke Lunge groß und schwer; Pleura über dem Oberlappen verdickt, an der Unterfläche ist sie glatt und durchsichtig. Randpartie gebläht. Außerdem fühlt man zahlreiche, etwa kirschkerngroße Knoten im Parenchym durch, die auf dem Durchschnitt grauweiß und granuliert erscheinen. Schnittfläche ziemlich trocken. Die Knoten sitzen im Lungenparenchym selber, nicht in der Pleura. Die Knoten zeigen Hämorrhagien. Der Unterlappen zeigt stark herabgesetzten Luftgehalt. Knoten von derselben Beschaffenheit. Teilweise über den Knoten Hämorrhagien. ... Auf der Schnittfläche des Unterlappens buntes Bild: es finden sich mehrere erbsengroße, grauweiße, unregelmäßig gestaltete, über die Schnittfläche prominierende Knoten, ziemlich scharf gegen die Schnittfläche abgesetzt. Umgebung von schmutzig-grauroter Farbe. Bronchialschleimhaut lebhaft gerötet, mit Schleim bedeckt. Am Hilus finden sich ebenfalls grauweiße, granulierte, teilweise erweichte Tumormassen. Drüsen bis bohnengroß. In den Arterien 2. bis 3. Ordnung finden sich trockene, gerippte, graurote Gerinnsel. Der Oberlappen ist auf der Schnittfläche blaßgrau. Es finden sich im Innern mehrere Knoten wie oben.

Rechte Lunge ebenfalls voluminös, schwartig verdickt mit deutlichen Rippeneindrücken. Luftgehalt sehr stark herabgesetzt. Die Lunge läßt sich nicht ohne Substanzverlust herausnehmen. Auf leichten Druck entleert sich schaumige Flüssigkeit. Das Parenchym im Unterlappen etwas gelatinös. Außerdem finden sich dieselben Tumormassen wie links in reichlicher Zahl. Bronchien und Drüsen wie links ....

Milz entsprechend groß; Kapsel zeigt Verdickungen, etwas runzelig. Schnittfläche rötlich, Trabekel springen sehr stark vor, Gefäße klaffen. Linke Nebenniere schon zentral erweicht. Linke

Niere entsprechend groß; Fettkapsel gering, fibröse Kapsel leicht abziehbar. Am unteren Pol findet sich, wie abgeschnürt vom übrigen, ein Konvolut erbsengroßer Zysten; Oberfläche glatt. ... Auf der Schnittfläche Mark und Rinde deutlich unterschieden, Rindenzeichnung undeutlich, Markkegel blaurot. Arterien klaffen, der Hauptstamm ist geschlängelt, Wandung verdickt."

Die übrigen Bauchorgane — außer Milz, linker Niere und Nebenniere — wurden mit Zwerchfell und Teilen des mit diesem fest verwachsenen rechten Lungenunterlappens im Zusammenhang herausgenommen und, nach Entfernung der Blase und des gesamten Darmtraktus von der Flexura duodenojejunalis an abwärts, in Formol gehärtet.

An dem hierdurch gewonnenen Präparate war die Gegend der rechten Niere von einem reichlich kindskopfgroßen Tumor von unregelmäßig grobhöckeriger Oberfläche eingenommen, welcher an der Hinterfläche und an seiner seitlichen Begrenzung streckenweise mit dem Zwerchfell verwachsen war und in seinen oberen Partien fest mit den benachbarten Teilen der Hinter- und Unterfläche der Leber zusammenhing.

In medialer Richtung gingen von ihm retroperitonäal zahlreiche Züge von Knoten auf dem Schnitte grauweißlichen Gewebes bis hinter die Aorta abdominalis aus, welche, zum Teil reichlich hühnereigroß, stellenweise sehr dick lagen und vielfach konfluiert waren, so daß sie, namentlich in der Umgebung der rechtsseitigen Nierengefäße, den Eindruck einer zusammenhängenden soliden Tumormasse machten. In ihnen waren die Nierengefäße so fest eingeschlossen, daß die Vene durch spaltförmige Kompression völlig verschlossen war, während die Arterie, wohl infolge der größeren Widerstandsfähigkeit ihrer Wand — es waren zugleich arteriosklerotische Prozesse vorhanden — noch ein kreisförmiges, für eine feine Sonde eben durchgängiges Lumen aufwies.

Die V. cava inf. war auf einer Strecke von etwa Handbreite bis zur Einmündung der V. spermatica dextra abwärts, welche ihrerseits völlig frei war, von hinten und den beiden Seiten her von Tumormassen eingefaßt, mit welchen sie fest verwachsen war. Einzelne Knoten hatten ihre Wand tief ins Lumen hinein vorgewölbt, wodurch eine ungleichmäßige, stellenweise recht erhebliche Verengung desselben entstanden war.

Die undurchgängige Einmündungsstelle der rechten Nierenvene war durch einen solchen Knoten, welcher sich von unten her über sie hinübergewulstet hatte, teilweise verlegt. Wenig oberhalb derselben hatte ein Tumor die Wand der V. cava inf. perforiert und ragte daselbst als breitgestielte, etwas mehr als erbsengroße, papilläre Wucherung ins Lumen hinein. Die linke Nierenvene kam in ihrem ganzen Verlaufe nicht mit Tumormassen in Berührung und mündete unverengt in die Hohlvene.

Die Aorta war in etwas geringerer Ausdehnung als die V. cava und in sehr viel geringerem Grade, hauptsächlich von rechts her, durch Tumormassen, in die sie eingebettet lag, komprimiert. Hinter ihr lagen ebenfalls zahlreiche, links von ihr nur vereinzelte Knoten, welch letztere meist durch einen geringen Zwischenraum von ihr getrennt waren und kaum die Größe einer Walnuß erreichten. Eine beträchtliche Verengerung ihres Lumens bestand nur in der Gegend des Abgangs der rechten Nierenarterie, deren Eingang, stark verengt und kaum noch für eine feine Sonde durchgängig, sich auf der Höhe eines weit in die Aorta hineingewachsenen Tumors befand. Die linke Nierenarterie war überall durchgängig und außer dem Bereich des Tumors.

Einzelne kleinere Knötchen waren in dem sehr stark verkürzten großen Netze zu sehen; Magen, Duodenum, Pankreas und Gallenblase erschienen bei der makroskopischen Untersuchung unverändert; die Ausführungsgänge der beiden letztgenannten Organe waren normal durchgängig.

Zahlreiche grauweiße, derbe, teils bröcklige, scharf begrenzte Knoten von verschiedener Größe — meist etwa haselnußgroß — fanden sich dagegen in den dem Tumor zunächst liegenden

Abschnitten von Leber und Zwerchfell. Die Leber erschien in gehärtetem Zustande nicht vergrößert, ihr vorderer Rand war breit abgerundet und das Gewebe entsprach auf dem Schnitte dem Bilde der fetthaltigen Muskatnußleber. In den vorderen Partien des rechten und im ganzen linken Lappen waren die Knoten sehr viel seltener und weniger entwickelt als in den hinteren Partien des rechten, welche mit dem Zwerchfell streckenweise durch Tumorgewebe fest verwachsen waren. Das Zwerchfell war von zahlreichen, bis taubeneigroßen Knoten durchsetzt, welche teils in der benachbarten Leberoberfläche tiefe Dellen hinterlassen hatten, teils durch die Pleura hindurch in die rechte Pleurahöhle hineingewachsen waren. Die Pleura beider Lungen war rauh, die des rechten Unterlappens mit der gegenüberliegenden Pleura diaphragmatica durch eine dicke Schwarte unlöslich verwachsen.

Beide Lungen waren dicht mit Tumorknoten von der verschiedensten Größe, bis zu der einer Haselnuß, durchsetzt, welche teils im Niveau der Pleura, teils dicht unter derselben, teils mitten im Parenchym lagen; letztere besonders dicht im rechten Unterlappen. Die Hilus- und peribronchialen Drüsen waren beiderseits teilweise stark vergrößert und enthielten auf dem Durchschnitt Tumorgewebe, welches sich von der schiefergrauen Drüsensubstanz scharf abhob. Der im Sektionsprotokoll erwähnte Knoten über dem rechten Herzohr enthielt kein Karzinom-Gewebe.

Der Haupttumor bestand aus der durch größtenteils konfluierte, bis hühnereigroße, teils derbe, teils höckerige, grauweiße Tumoren völlig ausgefüllten, sehr gefäßreichen Fettkapsel der rechten Niere, welche diese fest umschloß, an der Hinterfläche und am oberen Pole mit ihr stellenweise verwachsen war und in ihrem oberen, mit der Leber fest verlöteten Abschnitt die in Tumormassen eingebettete und durch eine Metastase unförmlich veränderte Nebenniere und verschwindend geringe Spuren von Fett enthielt.

Die Niere selbst hatte ihre Form ziemlich gewahrt, nur an der Vorderfläche des oberen Pols ließ sie sich nicht mit Sicherheit von dem Tumorgewebe der Fettkapsel abgrenzen, und außerdem ragten am unteren Pol einige breite, aber sehr flache Höcker etwas über das allgemeine Niveau der fibrösen Kapsel hervor. Ihre Maße betrugen — an dem gehärteten Organ — 11 : $8^1/_2$: 6 cm. Die fibröse Kapsel war ziemlich reichlich mit stark gefüllten und geschlängelten Gefäßen versorgt. Unter ihr fand sich im oberen Pole, der Hinterfläche und dem medialen Rande zu, in normaler Dicke erhaltenes, gefäßreiches Nierengewebe, welches mit durchgängigen Kelchen in Verbindung stand, lateralwärts ziemlich plötzlich, nach abwärts in allmählich immer schmäler werdender Schicht wenig oberhalb des Hilus endete. Der Rest der Niere war in einen durch derbe, gefäßhaltige Gewebszüge auf dem Längsschnitt in mehrere Kammern geteilten Tumor von teils harter, teils bröcklig-weicher Konsistenz umgewandelt, welcher den Raum innerhalb der Capsula fibrosa völlig ausfüllte. Die in den derben Gewebszügen, welche zwischen den Tumormassen meist annähernd radiär um das Nierenbecken angeordnet waren und stellenweise in die fibröse Kapsel übergingen, enthaltenen Gefäße waren größtenteils völlig komprimiert; das Tumorgewebe selbst war an wenigen Stellen hämorrhagisch verfärbt. Das Nierenbecken war fast gänzlich durch weiche, bröckelige Gewebsmassen ausgefüllt, welche schon makroskopisch als aus zahlreichen, sehr zarten, fädchenförmigen Zotten, deren einzelne schätzungsweise eine Länge von 15 mm aufwiesen, zusammengesetzt sich erkennen ließen. Die Zotten saßen überall der durch eine dünne Schicht helleren, derben Gewebes gebildeten Begrenzung des Nierenbeckens auf und ließen sich an einigen Stellen eine Strecke weit, wahrscheinlich dem Verlaufe verödeter Kelche entsprechend, in das übrige Tumorgewebe hinein verfolgen. Medialwärts hörte die Zottenbildung sehr schnell auf, so daß der Übergang vom Nierenbecken in den Ureter eine makroskopisch unveränderte Schleimhautauskleidung enthielt. Vom oberen Pol her vereinigten sich im Nierenbecken einige Kelche, deren Durchgängigkeit mehr oder weniger erhalten war, während ihre Auskleidung in verschiedener Stärke und Ausdehnung verdickt erschien. In einem derselben saß zwischen Pyramide und Kelchwand ein harter, rotbraun (nach Härtung in Formol) gefärbter, annähernd ovaler Pfropf fest eingekeilt.

Der rechte Ureter war überall durchgängig, seine Wand nirgends verdickt. Die Blasenwand erschien völlig unverändert; ihre Muskulatur war stark kontrahiert, die Schleimhaut in dichte Falten gelegt, aber völlig glatt.

In der Prostata fanden sich mehrere bis etwa 2 mm im Durchmesser messende, bräunlich-schwarze Konkrementkügelchen; ihre Größe entsprach der Norm.

Die makroskopische Betrachtung ergab demnach, daß es sich im vorliegenden Fall um einen teils solide, teils papillär gewachsenen Tumor der Niere und des Nierenbeckens handelt mit Metastasenbildung in der Fettkapsel, im Verlauf der Nieren- und der großen Abdominalgefäße im Netz, in der rechten Nebenniere, der Leber, im Zwerchfell und in den Lungen.

Zur histologischen Untersuchung wurden Teile aus verschiedenen Stellen des Haupttumors, der erhaltenen Nierengewebsreste und des Nierenbeckens, aus der Fettkapsel, der Umgebung der Nierengefäße, der V. cava inf. und der Aorta abdominalis, der Leber, dem Zwerchfell, aus beiden Lungen und den beiderseitigen Hilusdrüsen, außerdem die rechte Nebenniere und der rechte Ureter und Teile aus der Blasenwand und der Prostata teils in Paraffin eingebettet, teils auf dem Gefriermikrotom geschnitten.

Als Färbemethode wurden hauptsächlich Färbung mit Hämatoxylin (Delafield) und Eosin, die van Giesonsche Methode, die Unnasche Färbung mit polychromem Methylenblau und Orzein und die Kromayersche Modifikation der Weigertschen Fibrinfärbung angewandt. Sehr klare Bilder lieferte neben der Hämatoxylin-Eosinfärbung die Färbung mit polychromem Methylenblau-Orzein, welche namentlich die Kernteilungsvorgänge sehr scharf hervortreten ließ. Für die Beurteilung der Zellenstrukturen und -verbindungen eignete sich besonders die Kromayersche Methode.

Bei der mikroskopischen Untersuchung stellte sich das interessante Resultat heraus, daß der Tumor aus 2 von einander völlig verschieden, scharf charakterisierten Epithelien aufgebaut war: Plattenepithel im Bereiche des zugrunde gegangenen Nierengewebes, Zylinderepithel an Stelle des Nierenbeckens.

Das Plattenepithel zeigte an vielen Stellen alle ihm zukommenden Charaktere — ausgebildete Zellfaserung mit Stachelbildung, Verhornung, annähernd polygonale Begrenzung der Zellen und entsprechendes Verhältnis zwischen Protoplasmamasse und Kern. Neben Stellen ausgedehnter Verhornung, welche sich meist in der bekannten Form konzentrisch geschichteter Perlen darstellte, fanden sich Gegenden mit nekrotischen und teils hydropisch, teils schleimig degenerierten Zellen und solche mit reichlichen, teils normalen, teils asymmetrischen und pluripolaren Kernteilungsfiguren, welche auch etwas größere Zellen mit drei und mehr dicht aneinander gelagerten Kernen aufwiesen. Zelleinschlüsse fanden sich ziemlich häufig und in sehr verschiedenen Formen vor.

Die Anordnung der Plattenzellen war wechselnd, zwischen unregelmäßig solidem und typisch azinösem Bau schwankend. Bisweilen waren die Zellhaufen durch glattwandige, stets annähernd kreisrunde Lücken mit einem muzinhaltigen Fasergerüst unterbrochen. Die nächstliegenden Plattenzellen waren meist mehr oder weniger deutlich kubisch geformt.

An Stellen mit stärkerer Bindegewebsentwicklung, so namentlich in den Nerven- und Gefäßscheiden, erschienen die einzelnen Zellen weit kleiner als die benachbarten typischen Plattenepithelzellen; ihre Kerne waren von gleicher Größe, aber sehr viel intensiver gefärbt, so daß bei oberflächlicher Betrachtung die Zelle fast nur aus dem Kerne zu bestehen schien; die Grenzen waren undeutlich, Verhornung und Stachelzellbildung fehlten, und ein Fasersystem ließ sich nirgends

scharf zur Darstellung bringen; dabei war die Form der Zellen nicht immer streng polygonal, sondern bisweilen der Spindelform sich nähernd, meist kubisch. Angeordnet waren diese Zellen, welche mit den u. a. von Krompecher im „Basalzellenkrebs" beschriebenen identisch zu sein schienen und daher weiterhin auch hier der Kürze halber als Basalzellen bezeichnet werden sollen, fast ausschließlich in ein, selten in mehrreihigen, meist kurzen Ketten, welche an manchen Stellen um kleine Hohlräume herum ein engmaschiges Netz bildeten.

Das Zylinderepithel bestand meist aus zahlreichen Schichten sehr langer schmaler Zellen, welche stellenweise auffallend große, stark gefärbte Kerne, stellenweise reichliche Einlagerungen von Muzin enthielten und an der Peripherie meist etwas niedriger waren als in den inneren Schichten. Ähnlichkeit mit Plattenepithelien zeigten aber auch die äußersten Zellagen nirgends.

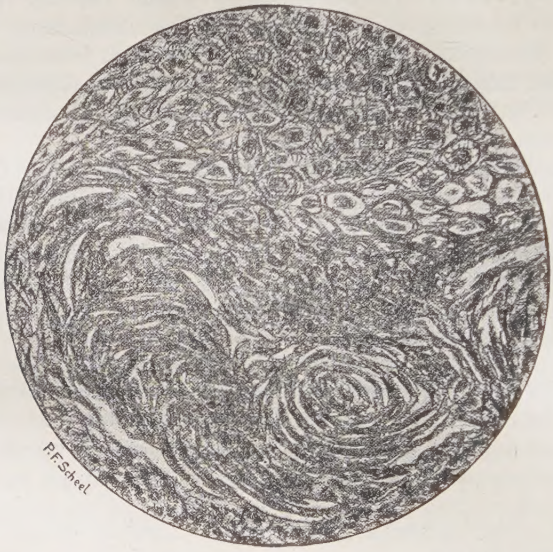

Fig. 1. Schnitt aus dem unteren Nierenpol. Plattenpithel mit typischer Verhornung und Stachelzellen. (Vergrößerung etwa 600.)

Dieses Zylinderepithel bedeckte sehr lange, meist außerordentlich zarte und im Innern verschieden starke Gefäßschlingen beherbergende Bindegewebsstöcke, welche, mehr oder weniger reichlich verzweigt, von einer das Plattenepithel fast überall scharf abgrenzenden, zellig infiltrierten, glatte Muskelfasern enthaltenden und an einzelnen Stellen von Basalzellenketten durchzogenen Bindegewebsschicht in das Lumen des einstigen Nierenbeckens hineingewachsen waren.

Diese Zottenwucherung fand sich nur in den Partien des Nierenbeckens, an denen der wachsende Plattenzellentumor die Wand des Nierenbeckens erreicht hatte. An der Basis der Zotten, meist in der Nachbarschaft von Stellen, an welchen die bindegewebige Wand des Nierenbeckens durch das Plattenepithel fast gänzlich aufgefasert war, enthielt das Zylinderepithel vereinzelte Inseln von Plattenepithel mit typischer Verhornung sowie Anhäufungen von kurzspindelförmigen bis polygonalen Zellen, welche den Basalzellen sehr ähnelten, aber anscheinend durchweg mehr Protoplasma und weniger Kernsubstanz enthielten. Die Ähnlichkeit war aber wahrscheinlich eine rein äußerliche, welche sich durch Wachstumsveränderungen infolge des Fehlens einer unbeschränkten Ausbreitungsmöglichkeit, wie sie für die Zellen an den äußeren Abschnitten der Zotten vorlag, erklären läßt, besonders für diejenigen Stellen, an welchen die Zellen als dichte Haufen

angeordnet waren. An manchen Stellen lagen sie dagegen ganz wie die Basalzellen in verschiedenen Gegenden des Haupttumors als kleinmaschiges Netz um glattrandige Hohlräume herum. Wieder an andern vereinzelten Stellen fanden sich zwischen diesen Zellen enge, von einschichtigem, hohem, aus sehr schmalen Zellen mit peripher gelagerten Kernen bestehendem Zylinderepithel ausgekleidete Schläuche, welche auch im Plattenepithelgewebe, diesem teils direkt eingelagert, teils durch kernarmes, derbes Bindegewebe von ihm gesondert und von kleinzelliger Infiltration umgeben, gefunden wurden. Ihre Anordnung war im Plattenepithel nicht immer regelmäßig, die Zylinderzellen wechselten dort sehr an Höhe und gingen stellenweise ziemlich unvermittelt in niedrige kubische und platte Zellen über, während sie sich an der Basis der Zotten nur als gleichmäßige Schläuche zeigten.

Die spärlichen Zwischenräume zwischen den einzelnen Zotten waren durch desquamierte Epithelien ziemlich ausgefüllt. Auch größere nekrotische Massen und einzelne Hornperlen fanden sich scheinbar ohne Zusammenhang in den veränderten Partien des Nierenbeckens.

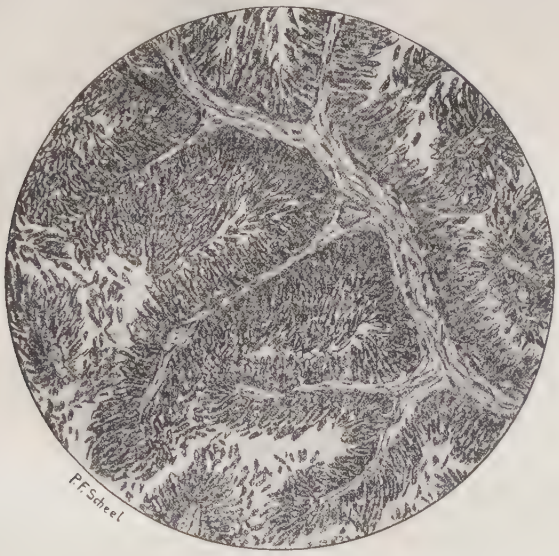

Fig. 2. Schnitt aus dem Nierenbecken. Zottenwucherung mit Zylinderepithel. (Vergrößerung etwa 130.)

Nach den unveränderten Teilen zu nahm die Zottenbildung so schnell ab, daß ein förmlicher Rand der Neubildung an den betreffenden Stellen entstand, dabei ließ sich ein Übergang zwischen dem gewucherten und dem normalen Epithel nirgends nachweisen, weil gerade an den dem Rande benachbarten Partien auf allen Schnitten die Epithelbekleidung fehlte. Statt dessen fand sich in mehreren Schnitten auf den entsprechenden Wandabschnitten gefäßreiches Granulationsgewebe, über dessen Oberfläche sich kleine, von zartem Bindegewebe umkleidete Gefäßästchen als kleinste Zotten erhoben, während in den tieferen Schichten desselben hin und wieder kurze Ketten von Basalzellen nachgewiesen werden konnten.

Die nicht an den Plattenzellentumor anstoßenden Teile des Nierenbeckens hatten eine normale Auskleidung mit Übergangsepithel.

Die Grenze zwischen Tumor und erhaltenem Nierengewebe war durch eine dichte Zone kleinzelliger Infiltration gekennzeichnet. Das Gewebe selbst war stellenweise zu einem gerade noch nachweisbaren, schmalen Saume komprimiert, in welchem man spärliche flachgedrückte und obliterierte Glomeruli und Kanälchen erkennen konnte. An andern Stellen war es in normaler Dicke und Anordnung vorhanden und zeigte alle Bestandteile der nor-

malen Nierensubstanz, wobei die Gefäße stark gefüllt, die Epithelien der Kanälchen gequollen und gekörnt waren und auf langen Strecken keine färbbaren Kerne besaßen und die Kanälchen selbst größtenteils durch Zylinder verlegt waren.

Die Schleimhaut der erhaltenen Kelche zeigte stellenweise keine Veränderungen, stellenweise Andeutung von Zottenbildung und bestand überall aus Übergangsepithel. In der Umgebung des bei der makroskopischen Beschreibung erwähnten Pfropfes war der Epithelbelag größtenteils verschwunden, in dem umgebenden Bindegewebe und jenseits desselben fanden sich drüsenartige Einschlüsse der Schleimhautauskleidung, und oberhalb des Pfropfes trat im Kelche wieder deutliches Übergangsepithel auf. Die oberste Lage desselben war auffällig regelmäßig angeordnet und bestand zum Teil aus vollkommen gleichmäßig geformten, streng polygonal begrenzten, jedoch nicht durch Stachel verbundenen, halbkugelig ins Lumen hineinspringenden Zellen ohne Faserung, welche bisweilen zwei Kerne beherbergten, zum Teil aus verhornten platten Zellen, welche sich über einem anscheinend unveränderten Übergangsepithel ausbreiteten und sich in größtenteils abgelöste, untereinander verschiedentlich zusammenhängende Hornlamellen fortsetzten, die ihrerseits wieder in den in der Hauptsache aus verschieden gestalteten Hornperlen und -lamellen zusammengesetzten und außerdem nekrotische Massen und Fetzen abgestoßenen Übergangsepithels enthaltenden Pfropf übergingen.

Oberhalb des Pfropfes ließ sich der Kelch noch eine kurze Strecke lang verfolgen. Die äußersten Teile desselben zeigten ein besonderes Verhalten:

Ihr Lumen war von der verdickten und teils unter Beteiligung der angrenzenden Bindegewebsschicht in dicken, kurzen Zotten gewucherten Epithelauskleidung, welche den Charakter des Übergangsepithels deutlich erkennen ließ, sowie von desquamierten und teilweise verhornten Epithelien nahezu ausgefüllt. Das umgebende Bindegewebe war an mehreren Stellen in zahlreiche, verschieden große und verschiedengestaltige Kammern geteilt, welche mit Epithelnestern von ähnlicher Beschaffenheit wie die Kelchschleimhaut, aber mit an mehreren Stellen deutlich erkennbarer Stachelbildung ausgefüllt war. Jenseits der Bindegewebsschicht folgte eine Gewebsmasse, welche aus verschiedenen Elementen zusammengesetzt war:

In erster Linie sah man durch dünne Bindegewebszüge getrennte, ziemlich große Acini, welche teils aus typischem Plattenepithel, teils aus am Rande annähernd radiär, im übrigen scheinbar regellos angeordneten polymorphen, kubischen bis spindelförmigen Zellen ohne Verhornung bestanden. Neben und zwischen diesen Massen breitete sich ein von kleineren Plattenepithelinseln durchsetztes Netzwerk mit dichter Rundzelleninfiltration aus, welches aus dem Stützgewebe der Nierenkanälchen gebildet und streckenweise mit Nierenepithelien ausgekleidet war. In der Stützsubstanz selber lagen kleine Zellen, welche von den benachbarten Tumormassen ausgingen, verschieden geformt, vorwiegend etwas langgestreckt waren, im ganzen aber dem Typus der Basalzellen entsprachen. In diesem Gewebe lagen einzelne Glomeruli, welche größtenteils nekrotisch waren. Weiterhin fand sich Nierengewebe ohne Einlagerung von Epithelneubildungen, welches von dem veränderten Tumor durch eine Schicht dichtgedrängter Rundzellen getrennt war und in der Umgebung größerer Gefäßäste zahlreiche Infiltrationsherde aufwies.

An dieser Stelle möchte ich auch einen rein zufälligen Befund erwähnen, dessen Bedeutung unklar ist: In einigen Schnitten aus dem Zottengewebe des Nierenbeckens wurden an zwei aneinander ziemlich dicht benachbarten Stellen, das eine Mal in einem auf dem Querschnitt getroffenen größeren Bindegewebsstock in einer von den Gefäßen getrennten, in der Weite denselben etwa entsprechenden Lücke des Bindegewebes, das andere Mal in einem auf dem Längsschnitt eröffneten, von einem benachbarten, ihm parallel verlaufenden Gefäß ebenfalls deutlich abgesonderten Spalt des bindegewebigen Zottengerüstes, eigenartige kugelige Gebilde gefunden, welche im Durchmesser von der Größe eines normalen roten Blutkörperchens bis zur dreifachen Größe desselben schwankten und untereinander und mit den Wänden des Spaltes durch strahlenartig von ihnen ausgehende, meist sehr feine Fäden von verschiedener Stärke im Zusammenhang standen. Mit

Hämatoxylin-Eosin färbten sie sich schwach rosa (im Verhältnis zu den leuchtend rot gefärbten Erythrozyten), mit van Gieson hellbraun, mit polychromem Methylenblau-Orzein tiefblau. Die Strahlen unterscheiden sich nur bei der Färbung mit polychromem Methylenblau-Orzein, bei welcher sie einen bräunlichroten Farbenton annahmen, von den kugeligen Gebilden. Wahrscheinlich wird es sich um Gerinnungserscheinungen handeln.

Sämtliche Metastasen enthielten, soweit sie zur Untersuchung gelangten, vorwiegend Plattenepithel von solidem Bau mit zahlreichen Mitosen, stellenweise sehr ausgedehnter Verhornung und vereinzelten gequollenen oder schleimig degenerierten Zellen und außerdem Anhäufungen von Basalzellen. Letztere besonders in den die Nieren- und großen Abdominalgefäße begleitenden Metastasen, in der Nebenniere, der Pleuraschwarte zwischen Zwerchfell und rechtem Lungenunterlappen und in den Hilusdrüsen, weniger reichlich in der Umgebung der Zwerchfell- und Lebermetastasen und am spärlichsten in den Alveolarsepten der Lunge in der Peripherie der Karzinomknoten. Vorwiegend lagen die Basalzellen in den Metastasen in kurzen, einreihigen Ketten, nur in der rechten Nebenniere, in den Hilusdrüsen und in der Umgebung der Gefäße fanden sich ausgedehnte Bezirke mit netzartiger Anordnung.

In ihrer Ausbreitungsweise gegen das benachbarte Gewebe konnte man die Metastasen schematisch in zwei verschiedene Gruppen einteilen, indem die in Leber, Lungen, Hilusdrüsen und Fettkapsel zur Entwicklung gelangten ein Wachsen in mehr oder weniger scharf umgrenzten Knoten unter Verdrängung und Kompression des Nachbargewebes bevorzugten, während diejenigen in der Umgebung der Nieren- und großen Abdominalgefäße, im Zwerchfell und in der rechten Nebenniere sich vorwiegend infiltrierend, mit weniger scharfen Begrenzungslinien, zwischen die Gewebsbestandteile der Nachbarschaft vorwärts schoben, was selbstverständlich ebenfalls Verdrängungs- und Kompressionserscheinungen zur Folge hatte. Für das verdrängende Wachstum lieferte das Verhalten der erkrankten Hilusdrüsen ein besonders anschauliches Bild, infolge der starken Farbenkontraste zwischen Tumor- und anthrakotischem Drüsengewebe, welches ersterem als schiefergraue, auf dem Schnitt mehr oder weniger deutliche halbmondförmige Kappe aufsaß. Unter dem Mikroskop zeigte sich, daß auch die Tumorzellen reichliche feinkörnige Pigmenteinschlüsse enthielten. In den Lungen waren, namentlich in der Umgebung der Tumorknoten, die Alveolen und besonders stark die Bronchioli mit Exsudat, Leukozyten und desquamierten Epithelien ausgefüllt. Die größten Metastasen lagen im rechten Unterlappen in der Nähe des Zwerchfells. Sie ließen sich unter dem Mikroskop deutlich als aus mehreren kleineren konfluiert erkennen, in deren meist ziemlich verwischten Begrenzungslinien sich mit der Weigertschen Elastinfärbung noch Reste eines Netzwerkes elastischer Fasern zur Darstellung bringen ließen. Kleinere Epithelnester fanden sich verschiedentlich, aber immer in nächster Nähe von Gefäßästchen, bisweilen scheinbar frei im Alveolarlumen liegend, vor. Der Spalt zwischen rechter Pleura pulmonalis und diaphragmatica war durch eine dicke, völlig organisierte Schwarte ausgefüllt, welche einzelne Plattenepithelinseln enthielt und von zahlreichen Basalzellensträngen durchzogen war. Die Muskelfasern des Zwerchfells zeigten in der Nähe der Metastasen alle Stadien degenerativer Veränderung bis zum völligen Untergang und zur Ersetzung durch Bindegewebe.

Das Leberparenchym war in der Umgebung der Metastasen mit Rundzellen infiltriert und bestand an den betreffenden Stellen aus plattgedrückten Zellen mit schlecht oder gar nicht färbbaren Kernen. Außerdem fand sich überall ziemlich gleichmäßig in der Peripherie der Azini ausgesprochene fettige Degeneration der Parenchymzellen.

In der rechten Nebenniere konnten Degenerationserscheinungen nicht einwandsfrei nachgewiesen werden, weil das Organ jedenfalls, ebenso wie die linke Nebenniere, bei der Obduktion schon in Fäulnis übergegangen war. In der Marksubstanz derselben fand sich medialwärts ein hühnereigroßer Knoten, welcher die Rindensubstanz an der Unterfläche weit vorgewulstet hatte und in den lateralen Partien aus Plattenepithel bestand, welches sich scharf gegen die Umgebung absetzte, in den medialen Teilen sich aus vorwiegend netzförmig angeordneten Basalzellen zu-

sammensetzte und sich hier nur undeutlich und mit unregelmäßiger Begrenzungslinie von der Nierensubstanz unterscheiden ließ.

Die ableitenden Harnwege zeigten auch bei der mikroskopischen Untersuchung keine Metastasen. Die Schleimhaut war überall unverändert. In der Prostata fand sich lediglich reichliche Zysten- und Konkrementbildung und eine Vermehrung der Muskulatur und des Bindegewebes in der Stützsubstanz.

Der histologische Befund ist im wesentlichen also folgender: in der rechten Niere befindet sich ein Plattenzellenkarzinom mit typischer Verhornung, welches die Nierensubstanz bis auf wenige Reste im oberen Pol zerstört hat. In den Randpartien des Tumors findet man häufig Basalzellen. Nierenkelche sind kaum noch nachzuweisen, mit Ausnahme derjenigen, welche mit erhaltenem Nierengewebe in Zusammenhang stehen. Diese zeigen teils normales, teils gewuchertes und in die Tiefe gewachsenes Übergangsepithel und an einigen Stellen Verhornung der obersten Epithelschichten mit Bildung von cholesteatomähnlichen Körpern. Das Nierenbecken ist durch papilläre Wucherung von Zylinderepithel, welche von der bindegewebigen Wand des Nierenbeckens in den dem Plattenzellentumor benachbarten Teilen ausgegangen ist, fast völlig ausgefüllt. In der Umgebung des Ureters findet sich normales Übergangsepithel. Ein Übergang zwischen diesem und dem gewucherten Zylinderzellenepithel war nirgends nachzuweisen, vielmehr war am Rande der papillären Wucherung die benachbarte normale Schleimhaut überall zugrunde gegangen.

Zwischen Plattenzellenkarzinom und Zylinderzellentumor ist fast überall eine scharfe, durch Bindegewebe markierte Grenze. Das Bindegewebe zeigt zellige Infiltration und ist bisweilen von Basalzellenketten durchzogen. An einigen Stellen fehlt die scharfe Grenze, das Bindegewebe ist hier durch Basalzellenwucherung derart aufgelockert, daß die Plattenzellenwucherung direkt in den Zylinderzellentumor überzugehen scheint.

In den Metastasen wurde nur Plattenepithel und Basalzellen gefunden — letztere meist am Rande der Neubildung und an Stellen mit stärker entwickeltem Bindegewebe — aber kein Zylinderepithel.

Aus der einschlägigen Literatur ist mir ein ähnlicher Fall nicht bekannt geworden.

Nach der herrschenden Anschauung ist das primäre Nierenkarzinom an sich schon nicht häufig — freilich kommt es für dieses Urteil auf die Begriffsbestimmung und Deutung der Karzinome an —, jedenfalls sehr spärlich sind die Fälle von Kankroid der Niere. In den beiden Fällen, in denen es bis jetzt mit Sicherheit beobachtet wurde — veröffentlicht von Kischensky[1]) und Beesenbruch[2]) — handelte es sich um eine vom Übergangsepithel des Nierenbeckens bzw. der Nierenkelche ausgegangene Neubildung, nicht um ein im Nierenparenchym selber entstandenes Karzinom. Entstehung aus dem Epithel des Nierenbeckens nimmt auch Graupner[3]) für zwei Fälle von Nierenkarzinom mit einem dem Plattenepithel sehr ähnlichem Zellcharakter an. Beide Male war auch das Nierenbecken an der Neubildung beteiligt, jedoch ließ sich die Struktur der

[1]) Kischensky, Zieglers Beiträge Bd. 30.
[2]) Beesenbruch. Kiel 1907.
[3]) Graupner, Zieglers Beiträge Bd. 24.

Tumormassen daselbst wegen Nekrose nicht mehr feststellen. Ein ähnlicher Fall, ausgegangen von einem papillären Tumor des Nierenbeckens, wurde von de Josselin de Jong[1]) veröffentlicht. Gleichfalls von einem Tumor des Nierenbeckens (Zottengeschwulst) war ein von Poll[2]) beschriebener Tumor der Niere ausgegangen; die Zellform desselben entsprach jedoch weder der des normalen Beckenepithels, noch der des Plattenepithels.

Fast so selten wie das Kankroid der Niere ist das Papillom des Nierenbeckens. Außer den beiden schon erwähnten Fällen (Josselin de Jong und Poll), in welchen es für die Entstehung des Karzinoms verantwortlich gemacht wurde, fand ich in der mir erreichbaren Literatur nur fünf Fälle. Dabei wurde nur einmal — von Störk[3]) — typisches Zylinderepithel, wie im vorliegenden Fall, beobachtet. In einem anderen, von Kohlhardt[4]) beschriebenen Falle wurde ein Belag von zylindrisch-spindelförmigen Zellen, die nach oben hin etwas niedriger werden, gefunden, während in den übrigen drei, veröffentlicht von Neelsen[5]) und Busse[6]), das gewucherte Epithel sich vom normalen Nierenbeckenepithel nicht wesentlich unterschieden zu haben scheint. Besonderes Interesse verdient unter diesen ein von Busse beschriebener Fall, in welchem außer der Zottenbildung in einem Hydronephrosensack, im Ureter und in der Blase, in letztgenanntem Organ ein typisches Kankroid gefunden wurde. Für die Entstehung dieser ausgedehnten Geschwulstbildung nimmt Störk eine krankhafte Veranlagung der gesamten abführenden Harnwege der einen Seite an.

Daß Zottenwucherung und Karzinom in der Blase in gegenseitigem ursächlichem Verhältnis stehen können, hält Kaufmann[7]) für wahrscheinlich, erwiesen scheint dieser Zusammenhang auch für das Kankroid der Blase durch die Untersuchungen Goebels[8]), welcher unter 35 Blasentumoren bei Bilharzia 19 mal Karzinom, darunter allein 11 mal Kankroid fand. Nach seinen Untersuchungen scheint es möglich, daß sich aus dem Papillom der Blasenschleimhaut durch Metaplasie ein echtes Plattenzellenkarzinom entwickeln kann.

Es fragt sich nun, wie im vorliegenden Falle das Auftreten eines Plattenepithelkarzinoms in der Niere zu erklären ist, ob es in der Niere selber entstanden oder von einem benachbarten Ursprungsort in dieselbe hineingewachsen ist. Die Niere selber besitzt kein Epithel, dessen pathologische Wachstumssteigerung ein typisches Kankroid erzeugen könnte. Das primäre, aus dem Epithel der Harnkanälchen hervorgegangene Nierenkarzinom ist ein seiner Struktur nach genau bekannter Tumor, welcher vom Kankroid sehr scharf unterschieden ist. Daß aus diesem sich ein Plattenzellenkarzinom entwickeln könnte, ist unwahrscheinlich; dagegen besitzt das Nierenbecken, sowie die Nierenkelche, in Gestalt des Übergangsepithels, eine an sich dem Plattenepithel sehr nahestehende Schleimhautauskleidung, in welcher metaplastische Veränderungen mit Bildung von typischem Plattenepithel bisweilen gefunden werden. Es liegt daher nahe, anzunehmen, daß die Tumorbildung von hier ausgegangen ist, indem sich an irgendeiner Stelle im Nierenbecken oder in den Nierenkelchen durch Metaplasie Plattenepithel bildete, welches als Kankroid in das Nierenparenchym hineinwucherte.

[1]) de Josselin de Jong, Zieglers Beiträge Bd. 35.
[2]) Poll, Beiträge von Bruhns Bd. 23.
[3]) Zieglers Beiträge Bd. 26.
[4]) Virchows Archiv Bd. 148.
[5]) Neelsen, Zieglers Beiträge.
[6]) Busse, Virchows Archiv Bd. 164.
[7]) Kaufmann, Lehrbuch der Pathologie. Berlin 1909.
[8]) Goebel, Zeitschrift für Krebsforschung, Bd. 3.

Es ist jedoch zu berücksichtigen, daß es sich in diesem Falle nicht lediglich um das Auftreten eines Kankroids in der Niere handelt, sondern daß außerdem noch eine Zylinderzellenwucherung im Nierenbecken vorliegt. Vor allen Dingen ist festzustellen, ob beide Neubildungen als selbständige Tumoren oder als Teile einer einzigen Geschwulst aufzufassen sind. Im letzteren Falle würde man für die Entstehung der ganzen Neubildung eine einzige Anlage epithelialen Ursprungs verantwortlich machen müssen, welche imstande wäre, zwei völlig verschiedene, differenzierte Epithelien hervorzubringen, also einen in der Differenzierung auf einer frühen Entwicklungsstufe stehen gebliebenen Epithelkeim. Ein aus einem solchen Keim hervorgegangener Tumor könnte ähnliche Bilder wie das hier beschriebene Nierenkarzinom aufweisen; es ist nur nicht ohne weiteres verständlich, weshalb beide Epithelarten so verhältnismäßig scharf voneinander getrennt liegen. Hierfür müßte man noch besondere Wachstumsverhältnisse als Erklärung heranziehen, welche in bestimmten Abschnitten des Tumors die gemeinsame Anlage zur ausschließlichen Bildung von Platten- und Basalzellen veranlaßten, während sie in anderen Abschnitten die Entstehung des anderen Epithels begünstigten. Man könnte sich den Vorgang folgendermaßen erklären: in dem verhältnismäßig widerstandsfähigen Nierengewebe stellten sich der proliferierenden Tumoranlage Hindernisse entgegen, deren Überwindung mit mechanischen Läsionen der Zellen verbunden war; diese Schädigungen veranlaßten den Keim, ein Epithel auszubilden, welches normalerweise an der Verletzungen jeglicher Art dauernd ausgesetzten Oberfläche und unter pathologischen Verhältnissen auch an innern Körperoberflächen gefunden wird: nämlich Plattenepithel. Im Nierenbecken, als Hohlraum, fehlten, so lange der Tumor den verfügbaren Raum noch nicht ausgefüllt hatte, jegliche Widerstände. Aus der gemeinsamen Anlage konnten sich daher die leicht verletzlichen Zylinderzellen hier ohne Einschränkung entwickeln. Diese Theorie würde auch ohne weiteres erklären, warum in den Metastasen kein Zylinderepithel gefunden wurde; nämlich deswegen, weil in den von den Metastasen befallenen Organen dieselben oder noch ungünstigere Wachstumsbedingungen vorlagen, unter deren Einfluß der Haupttumor in der Niere nur Platten- und Basalzellen hervorbrachte. In ein Hohlorgan, in die Vena cava inferior, war nur eine Metastase hineingewachsen; sie zeigte ähnlich wie der Haupttumor im Nierenbecken papillären Bau, nur sehr viel derber, und bestand in der Hauptsache aus Plattenepithel. Daß sie kein Zylinderepithel trug, wäre jedenfalls damit zu erklären, daß in der Vena cava inferior ganz andere Wachstumsverhältnisse durch die Stromgeschwindigkeit und den Druck des Blutes geschaffen werden, als sie im Nierenbecken vorliegen, so lange der Abfluß des Urins nicht durch irgendwelche Veränderung der abführenden Harnwege vom Nierenbecken abwärts behindert ist. Es wäre also mit dem Ergebnis der histologischen Untersuchung sehr wohl die Annahme zu vereinbaren, daß die ganze Neubildung in Niere und Nierenbecken von einer gemeinsamen Anlage aus entstanden ist.

Betrachtet man dagegen beide Neubildungen als selbständige Geschwülste, so findet man als Erklärung ihres gemeinschaftlichen Auftretens drei verschiedene Möglichkeiten: entweder 1. beide haben nichts miteinander zu schaffen und sind völlig unabhängig voneinander entstanden, oder 2. ein peripher vom Nierenbecken entstandenes Kankroid verursachte bei seinem Vordrängen gegen das Nierenbecken in demselben durch entzündliche Veränderungen die Entwicklung einer papillären, zylinderepitheltragenden Geschwulst, oder 3. im Nierenbecken hatte sich aus unbekannter Ursache eine Zottengeschwulst mit einem Belag von Cylinderepithel gebildet, in diesem entstand durch Metaplasie Plattenepithelkarzinom, welches in die Nierensubstanz hineinwucherte.

Gegen die erste Erklärung wäre kaum etwas einzuwenden, wenn nicht das Papillom die stärkste Entwicklung gerade in den Partien zeigte, welche denjenigen Abschnitten des Nierenbeckens aufsitzen, die durch den Plattenzellentumor am meisten beeinträchtigt sind, während diejenigen Teile des Nierenbeckens, welche dem Kankroid nicht unmittelbar benachbart sind, keine oder nur sehr geringe Zottenbildung zeigen. Dieser Befund spricht entschieden gegen das Fehlen eines kausalen Zusammenhanges zwischen beiden Neubildungen.

Es fragt sich nur, welcher Art dieser Zusammenhang ist, ob das Kankroid die Entstehung des Papilloms begünstigt hat, oder ob aus dem Papillom ein Karzinom entstanden ist. Für erstere Annahme würde das Vorhandensein einer entzündlichen Infiltration des Nieren-Beckenbindegewebes sprechen, falls man es für möglich hält, daß ein wachsendes Karzinom an einer benachbarten Schleimhautoberfläche durch entzündliche Prozesse die Bildung einer Zottengeschwulst verursachen kann. Andererseits ist aber nicht ausgeschlossen, daß die zellige Infiltration an der Basis der Zotten lediglich Ausdruck einer Schädigung derselben ist, welche bei dem expansiven Wachstum des papillären Tumors durch gegenseitige Kompression und eventuelle Abknickungen nicht ausbleiben konnte, so daß also das Vorhandensein der Infiltration keineswegs ein Beweis dafür sein kann, daß das Plattenzellenkarzinom vor dem Papillom schon bestanden hat.

Die Annahme, daß das Kankroid aus einem schon vorher bestehenden Papillom des Nierenbeckens hervorgegangen ist, deckt sich am meisten mit der aus der Literatur bekannten Anschauung über das gegenseitige Verhältnis beider. Wenn für die Blasenschleimhaut eine Entstehung von Karzinom aus Fibroepitheliom (Kaufmann) zugegeben wird, so wird man die Möglichkeit derselben auch für die höher gelegenen Abschnitte der abführenden Harnwege, also auch im Nierenbecken und in den Nierenkelchen, anerkennen müssen. Die relative Seltenheit, mit welcher beide Neubildungen hier auftreten, läßt jedoch eine Beweisführung vor der Hand nicht zu. Ob im vorliegenden Falle tatsächlich vorher eine Zottengeschwulst bestanden hat, aus der sich durch Metaplasie das Kankroid in der Niere entwickelte, läßt sich nicht mehr nachweisen. Daß dagegen metaplastische Vorgänge bei der Bildung des Karzinoms in der Kelchschleimhaut mitgespielt haben, geht aus dem eigentümlichen Befunde in den erhaltenen Kelchen hervor.

Es ließ sich hier abnorme Verhornung der Schleimhaut in den obersten Zellschichten nachweisen, welche zur Bildung eines großen, aus Hornlamellen bestehenden Pfropfes geführt hat. In der Umgebung desselben zeigten sich stellenweise an der Oberfläche der Schleimhaut Zottenwucherung geringen Grades und Tiefenwachstum des Übergangsepithels, welches hierbei deutlich Form und Strukturverhältnisse typischen Plattenepithels annahm. Dem histologischen Befunde nach konnte es sich hier nur um ein noch wenig fortgeschrittenes Karzinom oder um eine Metastase vom Haupttumor handeln. Letztere wäre nur durch retrograde Verschleppung zu erklären; doch wäre zu erwarten, daß man dann hier, analog dem Verhalten des Haupttumors, einen scharf abgegrenzten Plattenepitheltumor hätte, nicht aber zwischen Plattenepithel und gewucherter Kelchschleimhaut in die Tiefe gewachsenes Übergangsepithel.

Wäre also demnach im oberen Pol der Niere, ausgegangen von der Kelchschleimhaut, ein selbständiges Karzinom mit typischem Plattenepithel und Zottenbildung in den angrenzenden Abschnitten der Kelchschleimhaut nachgewiesen, so könnte man mit Recht annehmen, daß der gesamte Tumor auf ähnliche Art entstanden ist, nämlich durch pathologisches Tiefenwachstum und Metaplasie der Kelchschleimhaut, wahrscheinlich gleichzeitig an mehreren Stellen. Die Zottenbildung würde dann entsprechend dem Befunde in den erhaltenen Nierenkelchen entzündlichen Ursprungs und durch mechanische Läsion von seiten der verhornten obersten Epithelschicht der Nachbarschaft verursacht sein. Also wäre der vorliegende Fall als ein von der Kelchschleimhaut ausgegangenes Kankroid mit sekundärer Zylinderzellenwucherung papillärer Form aufzufassen.

Ob diese Auffassung tatsächlich der Wirklichkeit entspricht und auf welche Art und Weise überhaupt der Tumor entstanden ist, kann man nicht nachweisen. Mit Sicherheit kann man nur behaupten, daß zur Bildung eines derartigen Tumors, auf welche Art er auch immer entstanden sei, eine besondere Disposition der Ursprungszellen erforderlich ist. Ist der Tumor in der Niere entstanden, so muß unter allen Umständen eine Entwicklungsstörung im Sinne von Verschleppung embryonaler Gewebskeime vorausgesetzt werden. Es müßte unser Tumor alsdann zu den dysongenetischen Geschwülsten gezählt werden [1]). Ist er im Nierenbecken oder in den Nierenkelchen entstanden, so mußte der Bildung des Kankroids die Metaplasie des Übergangsepithels vorausgehen. Der Beweis, daß normale Epithelien echt metaplastische Vorgänge [2]) zeigen können, ist vorderhand noch nicht erbracht; jedenfalls muß auch hierfür eine besondere in der Entwicklungsgeschichte der Zelle bedingte Disposition vorhanden sein, welche erklärt, daß man nicht in

[1]) Vgl. E. Schwalbe, Virch. Arch. Bd. 196.

[2]) Über den Begriff der Metaplasie vgl. den Vortrag Lubarschs und Diskussion in den Verhandlungen der Deutschen Pathologischen Gesellschaft 1906, Stuttgart, sowie Schridde in: Die ortsfremden Epithelgewebe des Menschen (Samml. anat. u. phys. Vortr. u. Aufs. Herausgeg. v. Gaupp u. Napl) und Orth in Virchows Arch. Bd. 200 u. internat. Kongr. Budapest.

jedem Falle, wo mechanische Schädigungen sicher nachzuweisen waren, Metaplasie der geschädigten Epithelien gefunden hat, während andererseits metaplastische Veränderungen beobachtet worden sind, ohne daß anamnestisch schädigende Momente bekannt wurden.

Auch im vorliegenden Falle ist aus der Vorgeschichte eine derartige Schädigung, welche Metaplasie hätte hervorrufen können, nicht bekannt. Nierensteine scheinen mit Sicherheit nicht vorgelegen zu haben; denn Schmerzen sollen zuerst 12 Wochen ante exitum aufgetreten sein. Dabei muß damals schon der Tumor ziemlich weit vorgeschritten gewesen sein; denn schon 6 Wochen später bei der Aufnahme in die Klinik wurde im Urin k e i n Albumen gefunden, was nur dadurch zu erklären ist, daß damals schon die rechte Niere gänzlich außer Funktion gesetzt war. Auch sonst ist aus der Anamnese nichts zu erfahren, was eine Schädigung der Nierenbeckenepithelien hätte verursachen können; man muß also die Entstehung sowohl der Metaplasie, als auch des Karzinoms, wie auch der Zottenwucherung in der Hauptsache wohl auf abnorme Veranlagung und Lebensäußerung der Epithelzellen zurückführen. Was aber diese abnorm veranlagten Zellen zur Betätigung der ihnen innewohnenden Eigenschaften anregt, ist bis jetzt noch nicht bekannt. Die Anschauung aber, daß zur Entstehung eines Tumors besondere Eigenschaften der Ursprungszellen, welche in normalen Zellen nicht vorhanden, oder durch andere, abnormen Zellen fehlende Eigenschaften gebunden sind, gefordert werden müssen, und daß nicht allein ein äußerer Reiz zur Entstehung einer Neubildung genügt, wird heutzutage wohl kaum noch ernsthaft bestritten. Jedoch sind die Ansichten darüber, auf welchem Wege die Tumorzellen ihre abnormen Eigenschaften erhielten, geteilt.

Literatur.

Beesenbruch, Ein Fall von Plattenepithelkrebs des Nierenbeckens mit Riesenzellen. Kiel 1907. — Busse, Geschwulstbildung in den großen Harnwegen, Virch. Arch. Bd. 164. — Cahen, Zur Kasuistik der Blasentumoren, Virch. Arch. Bd. 113. — Göbel, Über die bei Bilharziakrankheit vorkommenden Blasentumoren mit besonderer Berücksichtigung des Karzinoms. Ztschr. f. Krebsforschung Bd. 3. — Graupner, Zur Histogenese des primären Nierenkarzinoms. Zieglers Beitr. Bd. 24. — Hildebrand, Weiterer Beitrag zur pathologischen Anatomie der Nierengeschwülste. Langenbecks Arch. Bd. 48. — Hofmann, Über vier Fälle von primärem Nierenkarzinom. Freiburg 1901. — Derselbe, Über einen Fall von primärem Nierenkarzinom. Ztschr. f. Krebsforschung Bd. 1. — de Josselin de Jong, Ein Fall von Carcinoma papillare des Nierenbeckens. Zieglers Beitr. Bd. 35. — Israel, Chirurgische Klinik der Nierenkrankheiten. Berlin 1901. — Kaufmann, Lehrbuch der speziellen pathologischen Anatomie. 5. Aufl., Berlin 1909. — Kischensky, Primärer Plattenepithelkrebs der Nierenkelche und Metaplasie des Epithels der Nierenkelche, des Nierenbeckens und des Ureters. Zieglers Beitr. Bd. 30. — Kohlhardt, Über eine Zottengeschwulst des Nierenbeckens und des Ureters. Virch. Arch. Bd. 148. — Lubarsch, Einiges zur Metaplasiefrage. Verh. d. D. Path. Ges. 10. Stuttgart 1906. — Manasse, Zur Histologie und Histogenese der primären Nierengeschwülste. Virch. Arch. Bd. 142. — Neelsen, Beiträge zur pathologischen Anatomie der Ureteren. Zieglers Beitr. Bd. 3. — Poll, Ein Fall von multipler Zottengeschwulst im Ureter und Nierenbecken. Beitr. zur klin. Chir. Bd. 23. — Schwalbe, Über die Genese der Geschwülste. Virchows Archiv Bd. 196. — Störk, Beiträge zur Pathologie der Schleimhaut der harnleitenden Wege. Zieglers Beitr. Bd. 26. — Waldeyer, Die Entwicklung der Karzinome. Virch. Arch. Bd. 41 u. 55. — Weigert, Adenocarcinoma renum congenitum. Virch. Arch. Bd. 67. — Wendel, Beiträge zur Lehre von den Blasengeschwülsten. Mitt. a. d. Grenzgeb. d. Med. u. Chir. Bd. 6.

Lebenslauf.

Ich, Paul Friedrich Carl Matthias Scheel, bin am 1. Oktober 1883 zu Rostock als Sohn des Medizinalrats Dr. med. Ludwig Scheel geboren. Ich besuchte bis zur Reifeprüfung im August 1901 das Gymnasium zu Rostock, studierte die nächsten beiden Semester zu Rostock klassische Philologie und Kunstgeschichte, die nächsten 4 Semester bis einschließlich Sommersemester 1904 in Tübingen Medizin. Meine übrige Studienzeit verbrachte ich in Rostock, wo ich im Juli 1905 die ärztliche Vorprüfung und im Mai 1908 das ärztliche Staatsexamen bestand. Als Medizinalpraktikant war ich je 4 Monate am pathologischen Institut, an der chirurgischen Klinik zu Rostock und an der medizinischen Abteilung des akademischen Krankenhauses zu Heidelberg tätig. Die Approbation als Arzt erhielt ich am 31. Mai 1909. Seit dem 1. Juli 1909 bin ich Assistenzarzt an der chirurgischen Universitätsklinik zu Rostock.